

# TERATOMA GÁSTRICO EN UN LACTANTE REPORTE DE UN CASO



Rev Guatem Cir Vol 18 - 2011

DÍAZ, RODNEY \*  
GONZÁLEZ, JULIO £  
PÉREZ M., LUIS £

---

## RESUMEN

*El teratoma gástrico es uno de los tumores menos reportados. En los informes publicados sobre el tratamiento de este tumor existen grandes diferencias, ya que por su agresividad es totalmente diferente al resto de los teratomas y podría considerarse como otra forma de los tumores embrionarios. El caso que se analiza en este reporte es el de un lactante de sexo masculino, diagnosticado con una masa abdominal por tomografía y corroborado con angioresonancia. El cuadro se inició con una aparente infección respiratoria baja y anemia; al examen físico se encontró una masa en el mesogastrio. La tomografía axial computada demostró una masa abdominal de componente mixto, quístico y sólido, confirmado luego por angioresonancia magnética nuclear (AMN). Se realizó la resección total del tumor. El reporte anatomopatológico confirmó la sospecha de teratoma gástrico inmaduro. El paciente se consideró clínicamente curado por la intervención quirúrgica más quimioterapia.*

**PALABRAS CLAVE:** Teratoma gástrico, masa abdominal, angioresonancia magnética nuclear (AMN).

---

## ABSTRACT

*Gastric teratoma is one of the rarest tumors in frequency. In the world's literature there are still differences regarding management, since, because of its aggressiveness, it is totally different from the rest of the teratomas and can be considered apart from the rest of embryonic tumors. This case deals with a male infant, with no family history of importance who is diagnosed with an abdominal mass through a Computed Axial Tomography (CAT) scan and confirmed with Magnetic Resonance Imaging (MRI). The clinical features began with an apparent lower respiratory tract infection and anemia; physical exam reported an abdominal mass in mesogastrium. The CAT scan demonstrated a mixed, cystic and solid mass, confirmed later with MRI. A complete resection of the mass was performed. The anatomopathologic report determined an undifferentiated gastric teratoma. The patient is now considered clinically cured after surgical resection and chemotherapy.*

**KEY WORDS:** Gastric teratoma, abdominal mass, MRI.

---

---

\* Residenta de Cirugía, Instituto Guatemalteco de Seguridad Social

£ Jefes del Servicio de Cirugía Pediátrica  
Instituto Guatemalteco de Seguridad Social

## INTRODUCCIÓN

El teratoma es un tumor primario indiferenciado de células totipotenciales, que habitualmente se considera benigno. Representa el 13% de los tumores en niños; de estos tumores el de ovario es el más frecuente con un 40%, seguido del sacrococcígeo.<sup>(1,2)</sup>

El teratoma gástrico es un tumor muy raro y existen pocos casos descritos en la literatura mundial. Este tipo de tumor tiene dos características principales: es maligno y, por lo general, aparece en hombres.<sup>(1,2,8)</sup> El teratoma gástrico es un tumor de diagnóstico y manejo difíciles.

El cuadro clínico depende de la afección de la mucosa gástrica, en cuyo caso puede haber hematemesis, melena y anemia secundaria, pero en la mayoría de los casos en el examen físico sólo se encuentra una masa en el epigastrio. El diagnóstico y cuadro clínico es muy variable, por ello deben utilizarse marcadores tumorales tales como alfa-fetoproteína, y estudios de imagen, como la tomografía axial computada o el ultrasonido (en algunos casos prenatal), en donde se encuentra una masa heterogénea con múltiples quistes y calcificaciones.<sup>(3,4)</sup> (Fig. 1 y 2)

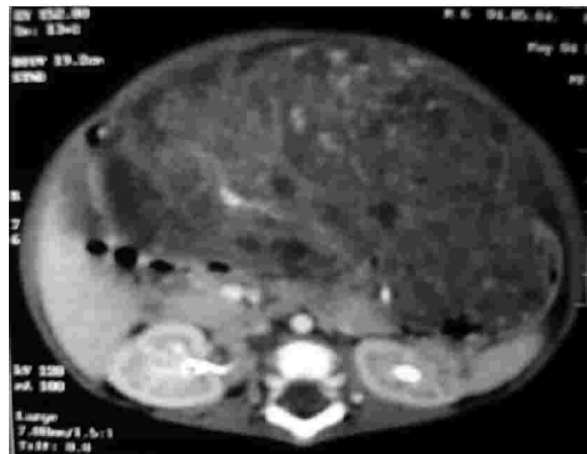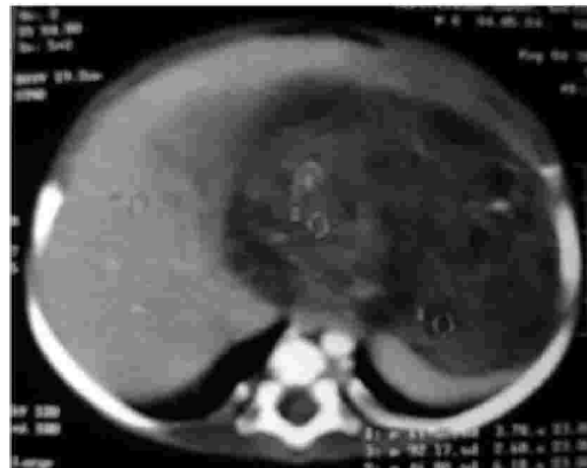
El tratamiento del teratoma gástrico es como en casi todos los tumores malignos: cirugía y quimioterapia coadyuvante.<sup>(5,7,8)</sup>

## CASO CLÍNICO

El paciente es un lactante de 6 meses de vida de sexo masculino, sin antecedentes familiares de importancia, producto de una gestación con control prenatal adecuado. El embarazo llegó a término y se resolvió por vía baja, sin complicaciones perinatales. Se presentó a la emergencia de pediatría de éste Hospital con un cuadro de fiebre, tos y dificultad respiratoria de tres días de evolución. Al examen físico presentaba taquipnea, disminución de la entrada de aire en ambos campos pulmonares, distensión abdominal leve y una masa que abarcaba ambos hipocondrios hasta el mesogastrio. En los laboratorios iniciales llamó la atención una hemoglobina en 4.80 g/dL.

Se efectuó tomografía axial computada abdominal contrastada que demostró una masa

abdominal de etiología embriológica, que ocupa el 80% de la cavidad abdomino-pélvica y desplaza las estructuras. (Fig. 1 y 2)



Figuras 1 y 2. TAC abdominal en la cual se encuentra masa heterogénea con calcificaciones y quistes en su interior.

El estudio del caso se completó con valoración sérica de alfa-fetoproteína, que fue reportada en 350 ng/dL, y una angi resonancia abdominal que demostró una masa quística de 16 x 12 cm. que comprime estructuras, causa restricción pulmonar y es aparentemente de origen gástrico. (Fig. 3)

Se realiza resección quirúrgica, obteniendo una masa tumoral originada en la curvatura menor del estómago de 20 x 20 cm., que ocupa el 80 % de la cavidad abdominal y está adherida a colon, bazo, páncreas, hígado, duodeno y pared abdominal. Se resecó la masa en su totalidad. (Fig. 4)

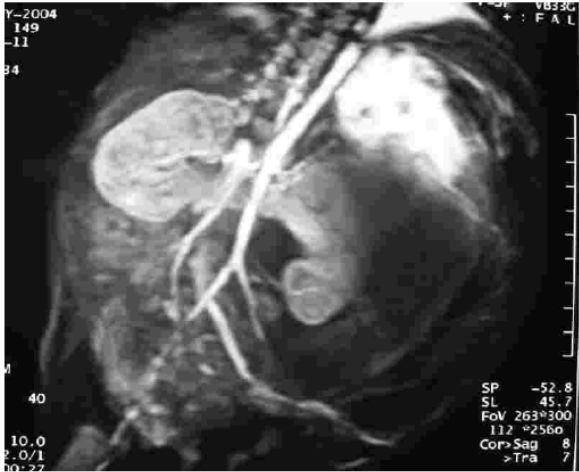


Figura 3. Angioresonancia abdominal en la cual se aprecia masa quística que causa desplazamiento visceral.

El reporte anatomopatológico confirmó la presencia de un teratoma gástrico inmaduro grado III. El tratamiento subsiguiente con quimioterapia coadyuvante se aplicó en 4 ciclos de cisplatino y etopósido. Los valores séricos de alfa-fetoproteína luego de la quimioterapia fueron menores de 100 ng/dL.

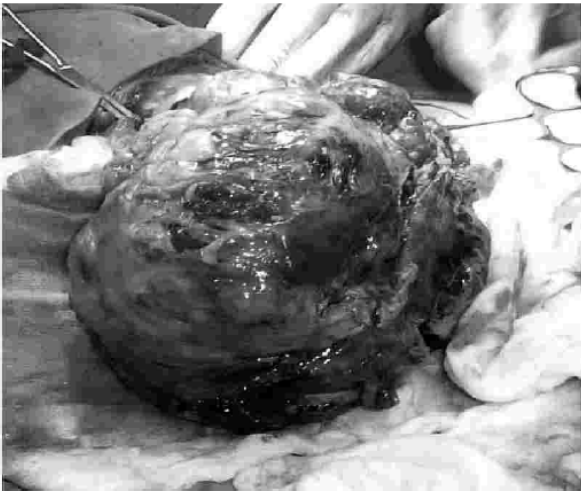


Figura 4. Aspecto macroscópico de la masa en el transoperatorio. Se aprecian las características heterogéneas, con tejido conectivo y necrosis.

## DISCUSIÓN

En la mayoría de los casos de teratoma gástrico al examen físico únicamente se encuentra una masa epigástrica. Sin, embargo, este paciente presentó un cuadro compatible con compresión pulmonar por el volumen del tumor, y anemia como consecuencia de hemorragia intratumoral, que también son características clínicas esperadas en éstos casos.<sup>(3)</sup>

Debido a lo poco frecuente que es reportado el teratoma gástrico y a su cuadro clínico tan variable, se utilizan ayudas diagnósticas como los marcadores tumorales, alfa-fetoproteína y gonadotropina coriónica humana, y los estudios de imagen, como la tomografía computada, el ultrasonido o la angioresonancia. En este paciente, el hallazgo clínico de una masa mesogástrica y las imágenes en la tomografía, asociadas a la concentración de alfa fetoproteína elevada, orientaron hacia el diagnóstico.<sup>(2,4)</sup>

El tratamiento del teratoma gástrico es como en casi todos los tumores malignos, resección quirúrgica y quimioterapia coadyuvante. Aún no se determina de manera precisa el mejor esquema de tratamiento médico, debido a la poca experiencia y a la escasa información en la literatura. En este caso se obtuvo una resolución completa con la combinación de cisplatino y etopósido en esquema de cuatro ciclos, sin complicaciones ni efectos secundarios. El etopósido es un activador de la topoisomerasa del ADN que detiene a la célula en las etapas S y G2 del ciclo de reproducción celular, mientras que el cisplatino actúa por medio de un proceso llamado platinación del ADN y la unión covalente con las proteínas del ADN.<sup>(5,6,7)</sup>

En este caso, a pesar de que se trataba de un tumor indiferenciado de alta replicación, se obtuvo un resultado satisfactorio.

Desde el punto de vista anatomopatológico, estos tumores suelen estar formados por múltiples tejidos y focos de necrosis, predominando el componente neuroepitelial. Se clasifican en tres grados de acuerdo al número de focos de tejido neural en un campo de bajo poder.<sup>(1,8)</sup>

El pronóstico de los pacientes con teratoma gástrico tratados con resección quirúrgica radical y quimioterapia en general es bueno, puesto que al tratarse de un tumor inmaduro, es sensible a la quimioterapia.<sup>(5)</sup>

La importancia de informar sobre este caso, cuyo manejo resultó exitoso, radica en la escasa información que existe en nuestro país acerca del

manejo diagnóstico y terapéutico de éstos tumores, y puede encaminarse a partir de éste caso la creación de un protocolo de manejo para casos futuros ■

## REFERENCIAS BIBLIOGRÁFICAS

1. Bezuidenhout J, Sheinder JW. **Teratomas in infancy and childhood.** *Arch Pathol Lab Med* 1997; 121: 499-505.
2. Gale GB, D'Angio GJ. **Cancer in neonates: The experience at the Children's Hospital of Philadelphia.** *Pediatrics* 1982; 70:409-13.
3. Cairo MS, Grosefield JI, Weetman RM. **Gastric teratoma: unusual cause for bleeding of the upper gastrointestinal tract in the newborn.** *Pediatrics* 1981; 67:721-6.
4. Hanquiets, Danary N, Heimann P, Perlmutter N. **Association of a fetus and two teratomas: US and MRI.** *Pediatr Radiol* 1997; 32:1476-9.
5. Connors T. **Anticancer drug development: the way forward.** *Oncologist* 1996; 1:180-1.
6. Goodman-Gilman A, Rall TW. **Bases farmacológicas de la terapéutica.** México: Panamericana, 2000; pp: 1200-10.
7. Garza M, Rivera F. **Teratoma gástrico en un recién nacido: reporte de un caso.** *Medicina Universitaria* 2003; 5:121-4.
8. Cano I, Pacheco A, Rodríguez JL. **Teratoma gástrico inmaduro.** *Anales Españoles de Pediatría* 1998; 48: 1-7