12va. Edición

Oftálmica

XV CONGRESO NACIONAL DE OFTALMOLOGÍA
"CAMBIANDO LA HISTORIA"

II SIMPOSIO AVANZADO
PARA CENTROAMÉRICA Y EL CARIBE
CIRUGÍA DEL CRISTALINO EN 2017
COMO DEBE SER!

9, 10 y 11 de febrero de 2017

CENTRO DE CONVENCIONES
HOTEL GRAND TIKAL FUTURA

EXPOSITORES

Dr. Alberto Chacón
Dr. Oscar Albis
Dr. Ramiro Prada
Dr. Dean Cestari
Dra. Suzanne Freitag
Dr. Gerardo García
Dr. Luis Orozco
Dra. Silvia Moguel
Dr. Lihteh Wu
Dr. Mario de la Torre
Dr. Faroche Melgen

EXPOSITORES

Dr. Virgilio Centurion
Dr. Claudio Orlich
Dr. Arnaldo Espaillat
Dr. David Flikier
Dra. Claudia Palacio
Dr. Eduardo Chávez
Dra. Guadalupe Cervantes
Dr. Daniel Badoza
Dr. Guillermo Amescua
Dr. José Luis Rincón
Dr. José Miguel Varas
Dr. Juan Guillermo Ortega
Dr. Luis Escaf
Dr. Lyle Newball
Dr. Miguel Srur

- LA CÓRNEA Y EL TRASPLANTE CORNEAL 4
- CONSULTANDO AL EXPERTO - *TRABECULOPLASTÍA LÁSER SELECTIVA* 14
- LÍQUIDO DE PERFLUOROCARBONO SUBRETINIANO - *REPORTE DE CASO* 16
- TIPOS DE ERRORES REFRACTIVOS EN PACIENTES MENORES DE 13 AÑOS DE EDAD EN GUATEMALA 20

www.oftalmologosdeguatemala.org

AGO

Adaptación y Fabricación de Dispositivos Médicos para la salud Visual y Ocular.

- Prótesis Oculares
- Cascarillas
- Conformadores de varios tamaños
- Conformadores post-quirúrgicos de varios tamaños y formas
- Lente de illing
- Implante Orbitario de diferentes diámetros
- Kit quirúrgico (implante y conformador post-quirúrgico)

Adaptación de Lentes de Contacto.

- Blando
- Rígido
- Semi Escleral
- Escleral
- Piggy Back
- Queratocono
- Afáquicos

CENTRO INTEGRAL DE PRÓTESIS OCULARES DE GUATEMALA

Teléfonos: (502) 2333-4253 / 5930-5051

10a. calle 2-45 zona 14, Edif. Las Américas Nivel 11. Clínica 1104

PROOFEL Prótesis oculares

labprotesisocularesguatemala@gmail.com

Protesis Oculares

EDITORIAL

Dejamos atrás un 2016 que para para nuestra revista representó un año de transición.Presentamos nuestro agradecimiento a todos aquellos colegas que colaboran enviando sus artículos para que, por 4to año consecutivo, esta revista sea una realidad.

Este año también para nuestro gremio oftalmológico, significó un gran salto. Luego de décadas de esfuerzos y trámites de muchos de nosotros, finalmente en el 2016 vimos nacer, con algo de timidez, el primer banco de córneas y escleróticas del país.

Siendo el primer país de la región que logra este avance debimos celebrarlo un poco más. Los esfuerzos de todas las instituciones que hacen oftalmología en Guatemala fueron tantos que el obtener este triunfo se sintió como un trofeo tardío.Pero no es así. Bancorneas ha nacido y está aquí para suplir la necesidad de córneas para nuestra población.

En esta nuestra 12a edición, presentamos un didáctico resumen elaborado por nuestra colega Dra. Galá, sobre la córnea y las distintas Queratoplastias e indicaciones de las mismas.

Además, presentamos nuevamente la sección Consultando al experto, esta vez con un tema de vanguardia en nuestro país, la Trabeculoplastía Láser Selectiva o SLT.

Tenemos además un caso interesante de retina por una complicación de Líquido de Perfluorocarbono Subretiniano y el tema de Errores de refracción en dos poblaciones de niños menores de 13 años.

JUNTA DIRECTIVA
Presidente: Dr. Cristian Rolando Acevedo Campos
Vicepresidente: Dra. Mariamercedes Palma Quiñonez
Secretario: Dr. Erick Vinicio Sáenz Morales
Prosecretaria: Dra. Beatriz Asturias
Tesorera: Dra. Rhina María Piche López
Vocal I: Dra. Leyda Elena Galá Herrera
Vocal II: Dra. Paulina Castejón Quiñonez

Dra. Beatriz Eugenia Asturias
Editora en Jefe

Comité de Ética:
Dra. Kelin Mayarí Leiva
Dr. Federico Guillermo Hermes Beltranena

Coordinara de Educación Médica Continua
Dra. Paulina Castejón Quiñonez

LA CÓRNEA Y EL TRASPLANTE CORNEAL

Dra. Leyda Elena Galá Herrera.
Esp. Oftalmología y Cirugía Ocular.
Representante de la AGO en el Comité de trasplantes en el Banco de Córneas y Escleróticas de Guatemala.

Debido a los esfuerzos y constancia de múltiples colegas ya contamos en Guatemala con un banco de córneas y escleróticas, el cual está a disposición de cualquier cirujano oftalmólogo colegiado que desee el tejido para sus pacientes. Es el primero de su tipo en la región y es un orgullo para nosotros poder contar con él. Para mayor información puede dirigirse a los teléfonos y contactos que aparecen al final. Este artículo es un breve resumen de información sobre la córnea y el trasplante corneal.

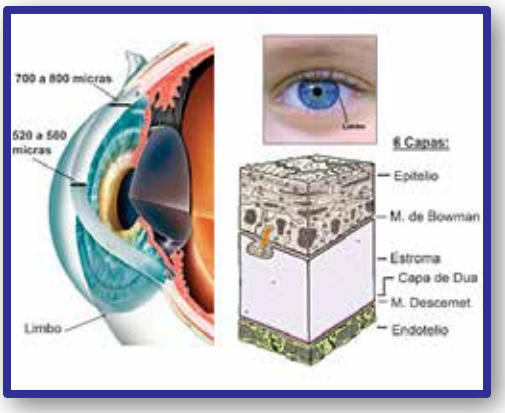

La córnea es la porción anterior, transparente, de la cubierta externa del ojo, que se asemeja al vidrio de un reloj. Es esférica, pero parece algo elíptica anteriormente porque el limbo es más prominente en sentido vertical y mide anteriormente 12.5 x11.5 mm. Es más delgada centralmente que en la periferia. El tercio central de la córnea o zona óptica, es casi esférico, con un radio de curvatura promedio de 7.8 mm (7-8.5 mm). La superficie corneal posterior es casi esférica y se ha calculado que su radio de curvatura aproximada es de 6.8 mm. El índice de refracción de la córnea es de 1376. El poder de refracción de la superficie anterior de la córnea es de +48.8 dioptrías (D) y el de la superficie posterior es de –5.8 D. Por lo que el poder de refracción neto de la córnea es de 43 D, que equivale al 79% del poder de refracción total del ojo. La córnea está formada por cinco capas: epitelio, capa de Bowman, estroma, membrana de Descemet y endotelio. En situación normal, carece de vasos sanguíneos y linfáticos (Figura 1).

Epitelio

Es escamoso estratificado, no queratinizado. Con una profundidad aproximada de cinco estratos celulares, formada por tres tipos de células: basales columnares, alares poligonales y superficiales planas. Las células epiteliales de la córnea están interdigitadas y fuertemente unidas entre sí por numerosos desmosomas, que proporcionan estabilidad mecánica a la capa epitelial. Las células madre se localizan en el limbo corneal, sobre todo en la parte superior. Estas células probablemente dan origen a células amplificadoras transformándose en células por completo diferenciadas.

Capa de Bowman

Es una zona acelular, de 8-10 um de espesor, situada debajo del epitelio. El margen anterior se limita anteriormente por la membrana basal del epitelio y el borde posterior se mezcla con las fibras de colágeno anteriores del estroma. Está compuesta por fibrillas cortas de colágeno, dispuestas al azar. Se considera que la capa de Bowman es resistente al traumatismo, ofreciendo una barrera a la invasión corneal por microorganismos y células tumorales, pero no se ha demostrado. Esta capa carece de capacidad regeneradora cuando se lesiona. Durante la curación de la herida se forma una capa delgada con una fina estructura idéntica a la de la capa de Bowman, sin embargo esta capa secundaria no recupera su espesor original.

Estroma

Tiene +/- 500 micras de espesor. Constituye aproximadamente el 90% de la córnea. Consta fundamentalmente de fibras de colágeno, células del estroma y sustancia fundamental. El 78 % es agua. El queratocito, es la célula que predomina en el estroma. Hay aproximadamente 2430 en la córnea.

Capa de Dua

Se propuso su existencia en un artículo científico en junio de 2013. Mide sólo 15 micrómetros de espesor y está situado entre el estroma y la membrana de Descemet, separa la última fila de queratocitos en la córnea y puede estar relacionada con enfermedades como la hidropesía aguda, Descemetocele y distrofias pre-Descemet. Es increíblemente dura, impermeable al aire y resistente como para poder resistir una presión de 200 kilo pascales y es la sexta capa descubierta de la córnea.

Membrana de Descemet

Tiene un espesor aproximadamente de 10 um en los adultos, se trata de una lámina basal gruesa producida por el endotelio. El anillo de Schwalbe señala el final de la membrana de Descemet.

Endotelio

Es la única capa de células planas hexagonales. La densidad celular disminuye desde 3.500-4.000 células/mm2 al nacer, hasta 2.500-3.000 x mm2 en la córnea adulta con un total de más o menos 400,000 células. Generalmente no existe actividad mitótica en el endotelio tras el nacimiento. Algunas células endoteliales mueren a lo largo de la vida, dando como resultado una disminución gradual de la población de células endoteliales con la edad. Cuando se produce una pérdida celular por la edad o por un traumatismo, las células vecinas cubren la zona que ha quedado vacía. Ello da como resultado un aumento del área celular y una disminución de la densidad celular. Las células endoteliales pueden conservar la función, a pesar del enorme aumento de tamaño y mantiene una función corneal normal.

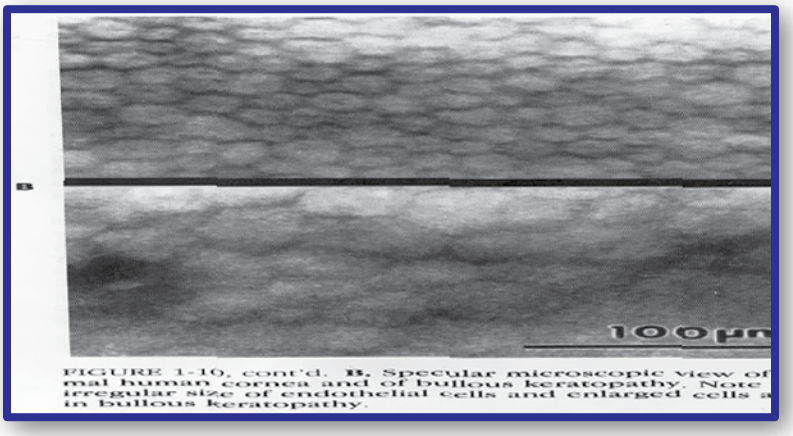

FIGURE 1-10, cont'd. B, Specular microscopic view of
nal human cornea and of bullous keratopathy. Note
irregular size of endothelial cells and enlarged cells a
in bullous keratopathy.

TRANSPARENCIA CORNEAL

La córnea transmite aproximadamente el 90% de luz de espectro visible. Debido a:

1. *Que es avascular: La ausencia de vasos sanguíneos y linfáticos.*
2. *La ausencia de vainas de mielina alrededor de los nervios corneales.*
3. *Su deturgencia: O deshidratación relativa del estroma (mantiene una adecuada hidratación).*
4. *Estructura uniforme en la disposición de las fibras de colágeno. Actualmente se considera que la disposición en empalizada regular de las fibras de colágeno no son necesarias para la transparencia corneal, ya que en la capa de Bowman, las fibrillas de colágeno se disponen irregularmente.*
5. *Todas las estructuras tienen el mismo índice de refracción.El colágeno seco posee un índice de refracción de 1.55, la sustancia fundamental de 1.35; normalmente tal disparidad produce una dispersión de luz y el tejido es opaco.*

Funciones de la córnea :

Óptica, refractiva, protectora, de transparencia, hidratante y de barrera.

Óptica :

La superficie anterior de la córnea representa el principal componente de refracción del ojo aportando 48 D de potencia adicional hacia la convergencia de una imagen sobre la retina.

Conceptos importantes:

- La integridad de la superficie ocular está asegurada por una fuerte relación entre el epitelio corneal y la película lagrimal pre-corneal.
- Una película lagrimal estable se mantiene por la acción de los anexos externos (párpados, cejas, sistema lagrimal).
- El mecanismo protector intacto está constituido por la integración Neuro-anatómica eficaz.
- Las células primordiales del epitelio corneal están localizadas en el límite corneo-escleral.
- La función epitelial de las células de la superficie ocular están mantenidas por los fibroblastos de la matriz estromal.

Cuando las capas de la córnea, se dañan y pierden su integridad y por consiguiente sus funciones, se realiza el cambio total o parcial de dicho órgano a lo cual se le denomina QUERATOPLASTÍA o trasplante corneal.

HISTORIA DE LA QUERATOPLASTÍA.

- El primer oftalmólogo que tuvo idea de devolverle a la córnea opacificada su transparencia fue Pellier de Quengsy, francés en 1771 y posteriormente Himly en 1813 en Viena.
- En 1838, Kissam (New York) realizó el primer hetero-trasplante en un ser humano, usando la córnea de un cerdo.
- El primer homo-trasplante humano lo realizó Sellerbeck en 1877, utilizando un injerto de córnea de feto.
- En 1878, Power (Inglaterra) hizo un homo-trasplante en un hombre, utilizando la córnea de un ojo ciego. A partir de esta fecha se generalizó el uso de homo-injertos por Von Hippel.
- En 1917 ZiatoVolaro sugiere el empleo de ojos de cadáveres como donantes, pero esta idea no se generaliza hasta 20 años después por Filatov.
- Castroviejo desde 1931 contribuye también con sus experiencias al desarrollo de la queratoplastía.

TIPOS DE QUERATOPLASTÍA

Queratoplastía Lamelar o Laminar (DALK)

Es la extirpación de la parte anterior de la córnea, siempre por delante de la Descemet y la sustitución por tejido corneal donante para rellenar el lecho receptor. Se realiza con finalidad óptica, terapéutica o reconstructiva.

Queratoplastía Penetrante o Perforante

Es aquella operación en la que realizamos un cambio del espesor total de la córnea alterada del receptor, desde el endotelio al epitelio, por un injerto de las mismas características pero sano.Este es el tipo de trasplante más realizado en el mundo.

Auto-queratoplastía

Consiste en cambiar la córnea de un sitio al otro del mismo ojo (ipsilaterales) o girar la parte central de la córnea hacia la periferia, o finalmente cambiar la córnea de un ojo por la del contralateral. Con la misma evitamos el rechazo, debido a la falta de respuesta inmunológica respecto a los tejidos del mismo individuo.

Queratoplastía Lamelar Profunda (Pre-Descemet) PDEK oqueratoplastía endotelial de membrana de Descemet (DMEK)

En el Queratocono.

Endo-queratoplastía o Trasplante de células endoteliales

En casos donde sólo está afectado el mismo y todas las capas anteriores están transparentes.

EyeScan®

IMÁGENES DIAGNÓSTICAS OCULARES

Ve más allá...

con la Mejor Tecnología

#1 Diagnóstico de patología ocular al servicio de oftalmólogos

Para Procedimientos y Diagnósticos más eficientes, contamos con:

- Optimis Fusion + Vitra - SLT / YAG Laser ▶ NewTech
- Pentacam HR
- O.C.T. Optovue / AngioVue
- Campo Visual FDT Matrix
- Microscopía Especular
- Paquimetría
- Topógrafo con Aberrómetro
- Ultrasonido A y B
- Angiografía Digital
- Angiografía Digital sin Medio de Contraste
- Fotografía Digital de fondo de ojo y segmento anterior
- ORA (Análisis de Residencia Corneal)
- Ultrasonografía IOL Master
- Campimetría Computarizada Humphrey
- ND-YAG-LASER
- Láser Argón

(502) 2337 2338 / (502) 5513 4627
10a. calle 3-01 zona 14, Edificio Artes Médicas
eyescangt@gmail.com

QUERATOPLASTÍA LAMELAR

CLASIFICACIÓN E INDICACIONES:

- En cuanto a la forma.
- Por la situación del injerto.
- Por el tamaño del injerto.
- Por el espesor.
- Por la finalidad, se subdividen en:

a). *Óptica, para mejorar agudeza visual. En todos los casos en que existe un leucoma central que afecta el eje visual, con el endotelio y la Descemet sanos: Leucomas post-queratitis herpética o metaherpética, leucomas traumáticos que no afecten el endotelio,leucomas post-causticación química,degeneración nodular de Salzman, distrofias epiteliales y estromales (de Reis –Buckler, Distrofia granular).*

b). *Tectónica, para recubrir pérdidas de sustancia o adelgazamiento:Adelgazamientos secundarios a úlceras o traumatismos, descemetoceles, ectasia marginal de Terrien, degeneración marginal pelúcida, queratocono y queratoglobo, queratomalacia localizada, estafilomas limbares.*

c). *Terapéuticas, en casos de inflamaciones o infecciones que no obedezcan a la terapéutica médica: Queratitis herpéticas en actividad (dendrítica o disciforme),queratitis superficial por hongos, queratitis bacterianas superficiales, distrofia epitelial recurrente,queratitis alérgica o por autoinmunidad, úlcera de Mooren.*

d). *Mejoradoras del terreno en córneas muy vascularizadas post-causticación. En leucomas vascularizados post-tracoma. En leucomas post-causticación con gran alteración límbica y defecto de epitelización.*

e). *Cosmética. Actualmente descartada con la utilización de los lentes cosméticos.*

- Por las características de obtención del botón donante:

a). *Injertos frescos, obtenidos de un ojo donante de menos de 48 horas del fallecimiento.*

b). *Injertos conservados por liofilización o silico-desecación. Son poco utilizados y tienen sólo finalidad tectónica.*

QUERATOPLASTÍA PERFORANTE

CLASIFICACIÓN :

- **Por la forma**
  a). Cuadradas.
  b). Circulares (es la más utilizada para todo tipo de queratoplastias).
  c). En corona semicircular.
  d). En corona circular o anular.
  e). En cresciente.
  f). En almendra.
  g).Córneo-esclerales.
- **Por la situación.**
  a). Centrales (son las más habituales y generalmente con finalidad óptica).
  b). Excéntricas (para reparar problemas periféricos).
- **Por el tamaño del injerto.**
  a). Circulares pequeñas de 3 a 4 mm.
  b). Circulares medias entre 7 y 8 mm, con finalidad óptica, son las más empleadas.
  c). Circulares totales, de 10 a 11 mm.
  d). Circularescórneo-esclerales.
  e). Penetrantes en corona semicircular.
  f). En creciente y almendra.
- **Por la procedencia del injerto.**

Homoinjertos, de un donante de la misma especie.
  a). Frescos.
  b). Enucleación terapéutica.
  c). Conservados.

Autoinjertos, procedentes del mismo individuo.
  a). Ipsilaterales (delmismoojo).
  b). Contralaterales (del otro ojo del mismo individuo).

- **Por la finalidad.**
  a). Óptica.
  b). Tectónica.
  c). Terapéutica.
  d). Estética.
  e). Reparadora.

QUERATOPLASTÍA PERFORANTE

Tomar en cuenta los siguientes aspectos:

1- Referentes al ojo.

- Estado de los anexos.
- Estado de la córnea y el limbo(vascularización, extensión del leucoma).
- Condiciones de la cámara anterior.
- Estado del cristalino.
- Cavidadvítrea.
- Estado de la retina y funcionalidad de la misma y del nervio óptico.
- Tono ocular.

2- Referentes al paciente.

- Edad.
- Estado del otro ojo y necesidad de visión por su profesión.
- Molestias o dolores que tenga el paciente (queratopatía bullosa, queratitis herpética a repetición, etc.).
- Necesidad de reparación para evitar la pérdida del ojo (perforaciones, terapéuticas, etc.).
- Problemas estéticos por su medio social y de trabajo.
- Pronóstico.

INDICACIONES

- **Ópticas.**
  Leucoma que afecten el eje visual.
  Queratitis herpética.
  Queratitis intersticial.
  Queratitis bacteriana.
  Distrofias hereditarias.
  Queratitis Fuchs.
- **Irregularidades topográficas de la córnea que producen adelgazamiento.**
  Queratocono.
  Ectasias marginales.
  Adelgazamientos y aplanamientos, post-úlcera trófica o traumática.
  Descemetocele no perforado.
- **Edema del parénquima, congénito o adquirido por alteración endotelial.**
  Edema corneal congénito.
  Queratopatía bullosa post-afaquia.
  Queratopatía bullosa post-pseudofaco.
- **Leucomas traumáticos que afecten el eje visual.**
- **Re-injertos.**
- **Terapéuticas.**
  Queratitis herpéticas en actividad o con recidivas frecuentes.
  Queratitis bacterianas o fúngicas.
  Queratitis por acamtamoeba.
  Úlcera de Mooren.
- **Tectónicas.**
  Úlceras o descemetoceles perforados.
  Traumatismoscorneales.
  Fístulas con epitelización de la cámara anterior.
  Ventanas corneales producidas por expulsión de una queratoprótesis.
- **Reparadoras.**
  Causticaciones físicas y químicas y sobre todo en estas últimas y en las producidas por álcalis.
  Córneas muy vascularizadas postqueratitis o tracoma.
- **Estéticas.**

TÉCNICAS ACTUALES

1. Queratoplastía penetrante.
2. Queratoplastía lamelar anterior profunda.
3. Queratoplastía lamelar posterior o Endoqueratoplastía o Queratoplastía endotelial de membrana de Descemet (DMEK) que ha sido bautizado como la queratoplastia endotelial de pre-Descemet o PDEK.

QUERATOPLASTÍA LAMELAR ANTERIOR PROFUNDA (DALK)

Es la sustitución de un botón corneal de diámetro variable, que comprende las capas anteriores y medias corneales, preservando la córnea posterior(generalmente el estroma profundo y el complejo membrana de Descemet – endotelio).

INDICACIONES

Pacientes jóvenes que tengan un endotelio sano y cuyo único problema se sitúe en la parte anterior de la córnea.
- Opacidades corneales centrales.
- Irregularidades corneales.
- Queratocono.

Ventajas

- Al conservar el endotelio, la supervivencia del trasplante aumenta con respecto a la queratoplastía penetrante.
- Menorposibilidad de rechazo.
- Menorametropía residual.
- Mayor rapidez en la rehabilitación refractivo- visual.

Desventaja

- Mayor complejidad técnica.

Contraindicaciones

I. Absolutas: Alteración de la salud del paciente para utilizar anestesia general.
II. Relativas:
- Del estado general del paciente: Estado general deficitario, diabéticos descompensados, drogadictos, con problemas psiquiátricos, con VIH/SIDA, etc.
- Oculares: Disminución o ausencia de lágrimas (queratitis sicca, Stevens-Johnson, pénfigo).

Anestesia corneal secundaria a queratitis neuroparalítica.
Queratitis por exposición, por una mala oclusión palpebral.

RECHAZO DEL INJERTO CORNEAL

Causas más frecuentes:
a). Defectos en el endotelio donante por trauma quirúrgico.
b). Autolisis.
c). Cambios degenerativos relacionados con la edad del donante.
d). Repeticiónde injertos.

Causas menos frecuentes:
a). Defecto del cierre de la incisión.
b). Infecciónsecundaria.
c). Reactivación de la infección del huesped.
d). Glaucoma secundario.

QUERATOPLASTÍA LAMELAR PROFUNDA ASISTIDA CON LASER (QLAP.AL o DLAK.AL)

Ventajas

- Con la utilización del láser convertimos la queratoplastía en un procedimiento extraocular.
- La superficie de disección y la integridad de la membrana de Descemet es mejor.
- Procedimiento más rápido, seguro y predecible.
- Si hay complicaciones estas son más fáciles de resolver que las asociadas a disección manual.

INTEVISA

¡TECNOLOGÍA DE INFARTO!

ANGIOPLEX

VISUALIZACIONES MICROVASCULARES **3D** ULTRA CLARAS SIN FLUORESCEINA.

PENTACAM HR

DIAGNÓSTICO **PRECISO** SOBRE EL SEGMENTO ANTERIOR DEL OJO.

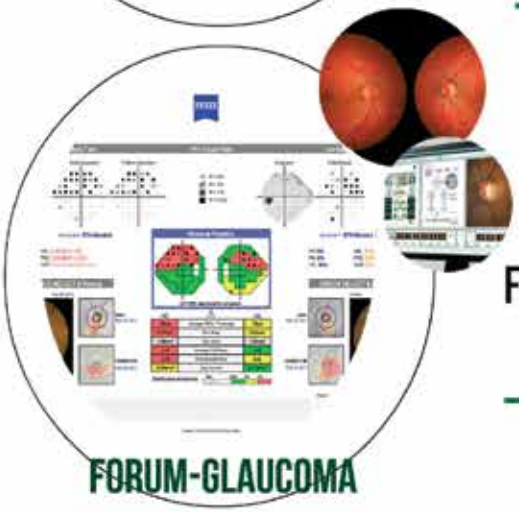

FORUM-GLAUCOMA

INTEGRA CAMPIMETRÍA SITA +OCT CELULAS GANGLIONARES+ FOTOGRAFÍA Y OCT DE NERVIO OPTICO.

Dr. Ricardo Miranda - Dr. Ramiro Faillace

Lic. R Emanuel Ramirez - Lic. Ramiro Faillace III

ALCANZANDO UN DIAGNÓSTICO PERFECTO.

[NOSOTROS SI LE DEVOLVEMOS A SU PACIENTE]

KERATOGRAPH 5M

SE UTILIZA PARA ANALIZAR TODA LA PELÍCULA LAGRIMAL MEDICIÓN DE MENISCO LAGRIMAL, MEIBOGRAFÍA, TIEMPO DE RUPTURA LAGRIMAL Y CLASIFICACIÓN DE HIPEREMIA

ACUTARGET HD

ES EL ÚNICO SISTEMA CAPAZ DE EVALUAR LA OPICA DESDE LA CORNEA HASTA LA RETINA. EL MÉDICO PODRÁ ENTENDER EL RENDIMIENTO VISUAL DE SUS PACIENTES ESPECIALMENTE SI SUFREN DE CATARATA, SÍNDROME DE OJO SECO U OTRAS CONDICIONES.

MATRIX FDT

DETECTA PÉRDIDAS GLAUCOMATOSAS CON GRAN SENSIBILIDAD DEBIDO A LA RAPIDEZ DEL EXAMEN, ESTA TECNOLOGÍA ES MUY ÚTIL PARA EL ESTUDIO DEL CAMPO VISUAL Y EVALUACIÓN DE CELULAS GANGLIONARES EN CASO DE DIFICULTAD POR EDAD AVANZADA O CASOS TEMPRANOS.

11 CALLE 15-62 ZONA 13 Frente a Paiz las Américas PBX: 24-100-300 EXT: 166 E-mail: intevisa7@gmail.com

intevisaGt @intevisaGt intevisa @intevisaGt www.intevisa.com 42370550 2410-0300

QUERATOPLASTÍA ENDOTELIAL DE MEMBRANA DE DESCEMET (DMEK) o QUERATOPLASTÍA ENDOTELIAL DE PRE-DESCEMET O PDEK.

Es la sustitución únicamente de la porción posterior de la córnea (endotelio corneal) por un endotelio corneal donante.

INDICACIONES

Descompensación corneal posterior a cirugía de catarata (queratopatía bullosa).
Distrofias corneales (distrofia endotelial de Fuchs).
Rechazo a trasplante de córnea previo.

Ventajas

- Recuperación visual más rápida.
- Menor inducción de astigmatismo.
- Menor incidencia de rechazo al tejido corneal trasplantado.

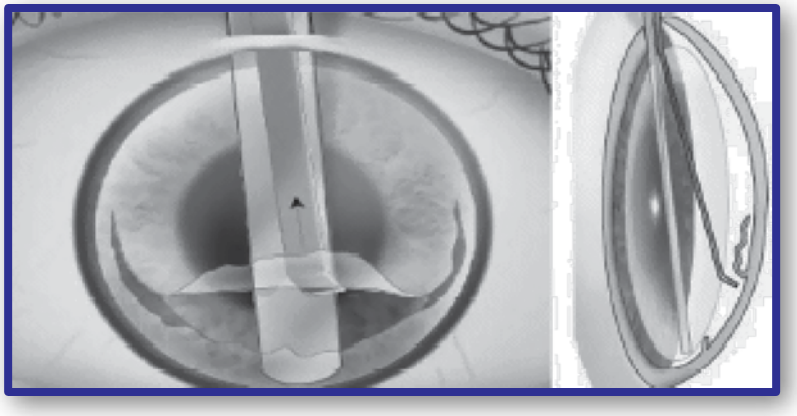

BIBLIOGRAFÍA

1. Maurice DM. ¨The cornea and sclera¨. En: Dawson H(ed). The eye. Orlando: Academia Press, 1984, p.1-158.

2. Bruner WE, Stark WJ, Maumenee AE. Manual of Corneal Surgery. New York:ChurchillLivinstone, 1989.

3. Alvarez de ToledoJ, Fideluz de la Paz, Barraquer RI. Penetrating Keratoplasty for keratoconus: evidence for late recurrence. Cornea 2003; 22: 317-323.

4. Castro MCR, CuintalT (ed) Complicacoes do traspalnte de cornea. Sao Paulo: Santos Livraria Editora, 2004, cap 24.

5. Moller- Pedersen T (et,al)Keratocyte reflectivity and corneal haze. Exp. Eye. Res. 2004; 78:553-560.

6. Muller LJ (et;al) a new three dimensional model of the organization of collagen fibrils in the human corneal stroma. Exp. Eye. Res. 2004;78: 493-501.

Bancórneas
Banco de córneas de Guatemala
Teléfono: 2251-7729
info@bancorneas.com

CONSULTANDO AL EXPERTO

TRABECULOPLASTÍA LÁSER SELECTIVA

Dra. Mariamercedes Palma
Especialista en Glaucoma

La trabeculoplastía selectiva, utiliza pulsos cortos de baja energía láser sobre las células ricas en melanina de la malla trabecular. Estos pulsos, estimulan los mecanismos naturales de restauración del ojo, incrementando la porosidad del trabéculo, facilitando la salida del humor acuoso y reduciendo así la presión intraocular. La SLT, por sus siglas en inglés, ha introducido en el tratamiento del glaucoma, el concepto de foto regeneración, al actuar activando mecanismos de reparación natural sin efectos nocivos sobre los tejidos o el resto del organismo. Aprobada por la FDA desde el año 2001, llega a Guatemala hace apenas un año prometiendo cambiar la forma en la que nos enfrentamos a esta terrible enfermedad, ya que ofrece una opción sin los efectos adversos de los medicamentos, los daños irreversibles del láser de argón, o los riesgos de las cirugías filtrantes y del implante valvular.

Eficacia

Puede utilizarse como terapia de primera línea y en ese caso es comparable e incluso en algunos casos mejor que los análogos de prostaglandinas. Se evitan además, los efectos secundarios y los problemas por el mal cumplimiento del tratamiento. La SLT también ofrece un control de la PIO a corto plazo equivalente a la trabeculoplastía con argón, pero con un mayor éxito a largo plazo y sin dañar la malla trabecular de forma irreversible.

Repetibilidad

Si resulta necesario, la SLT se puede repetirse sin poner en peligro la malla trabecular incluso después de que el tratamiento inicial haya fallado. Esta repetición, suele ser más efectiva en casos con un buen resultado inicial, ya que hay estudios que indican que la probabilidad de éxito en una segunda es equivalente al éxito de la primera. Para poder determinar el resultado real del tratamiento inicial, es recomendable esperar de 3 a 6 meses entre tratamientos. En pacientes con trabeculoplastías previas con argón, se ha reportado una tasa de éxito de hasta el 65%, un dato similar al observado en pacientes con múltiples tratamientos tópicos.

Efectos secundarios

No hay efectos secundarios sistémicos y entre los efectos secundarios oculares,se incluyen:

- Elevación inicial de PIO: Se puede presentar una hora después de la terapia y normalmente no es estadísticamente significativo (2 mmHg).
- Visión ligeramente borrosa.
- Leve fotofobia durante 2-3 días.
- Dolor y molestias mínimas.
- Reacción inflamatoria mínima.

Son muchas las ventajas que hacen que la SLT sea una opción preferible a los medicamentos, especialmente en países en vías de desarrollo. Entre ellas, eliminar la necesidad de mantener tratamientos permanentes de valor elevado, reducir la incidencia de enfermedad de superficie ocular,

mejorar la complacencia y ser un tratamiento rápido, ambulatorio, relativamente económico con un efecto prolongado.
Por lo anterior, se escogió este tema para la sección "Consultando al experto", esperando intrigarlos e invitarlos a investigar y probar esta nueva tecnología disponible en el país para el beneficio de nuestros pacientes.
Se entrevistó a las especialistas en Glaucoma, Dra. Carmen Gil, Jefa de la clínica de Glaucoma del Instituto Panamericano Contra la Ceguera y Dra. María del Pilar Alonzo, Jefa de la clínica de Glaucoma de la Unidad Nacional de Oftalmología.

Preguntas y respuestas:

1. ¿En qué pacientes utiliza la trabeculoplastía láser selectiva?

Dra. Gil En todos los pacientes en quienes se requiera disminuir la presión intraocular y se visualice el ángulo camerular: personas con poca complacencia y/o tolerancia al tratamiento tópico anti-glaucoma, pacientes con terapia médica máxima tolerada que no quieren una intervención quirúrgica, glaucoma de ángulo abierto como glaucoma pseudoexfoliativo, pigmentario, glaucoma de tensión normal, glaucoma juvenil, glaucoma en pseudofaquia o afaquia, hipertensión ocular. También en pacientes que ya han sido tratados previamente con ALT (trabeculoplastía Laser Argón) y en pacientes con glaucoma de ángulo cerrado con iridotomía periférica con la subsecuente visualización de la malla trabecular.

Dra. Alonzo La trabeculoplastía selectiva puede realizarse en cualquier tipo de glaucomade ángulo abierto sin componente inflamatorio. Se usa en pacientes como inicio de tratamiento, para intentar reducir medicación tópica de glaucoma o como alternativa en pacientes en quienes a pesar de terapia anti-glaucoma no se alcanza la presión intraocular meta antes de indicar una cirugía. Puesto que es más efectiva en casos donde la presión intraocular se encuentra elevada, su uso en glaucoma de tensiones normales no es de primera elección.

2. ¿Cuál ha sido su experiencia con la SLT?

Dra. Gil Mi experiencia ha sido satisfactoria, ya que es un procedimiento rápido, con buena tolerancia por parte de los pacientes, permitiendo que puedan realizar sus actividades cotidianas, sin presentar problemas en la superficie ocular o inflamación intraocular. He encontrado reducción de la presión intraocular entre 4-6 mmHg en promedio, con lo cual he logrado alcanzar presiones metas o reducido el número de medicamentos tópicoshipotensores.

Dra. Alonzo Mi experiencia con este tratamiento es que es seguro, eficaz y muy bien tolerado por el paciente.

3. ¿Considera que la trabeculoplastía con argón (ALT) aún tiene un lugar en la terapéutica actual de glaucoma?

Dra. Gil A pesar que los estudios en los que se comparan el ALT vs el SLT han documentadoque no hay diferencia estadísticamente significativa en la reducciónde la presión intraocular, sí se ha evidenciado que la energía que se utiliza en el ALT es mayor, causando daño térmico a la malla trabecular. Por esto, es menos tolerado por el paciente, produciendo dolor en su realización, picos de presión intraocular, inflamación secundaria conposible formación de sinequias anteriores y uveítis si no se realiza adecuadamente. Por todo esto sí creo que la mejor opción actualmente es el SLT que reduce las complicaciones secundarias y que permite realizar aplicaciones secundarias a la malla trabecular.
Dra. María del Pilar Alonzo
Puesto que el láser selectivo reduce el daño en la malla trabecular en comparación con el Argón, en mi opiniónno se justifica realizar trabeculoplastía con Argón en regiones que ya cuentan con láser selectivo.

Líquido de Perfluorocarbono Subretiniano - Reporte de Caso

Nora Oliva (Médica y Cirujana, Residente de Segundo año de Oftalmología).
Hugo R. Salcedo (Oftalmólogo, Fellow de Retina y Vítreo).
Instituto de Ciencias de la Visión, Hospital Dr. Rodolfo Robles V. - Universidad Francisco Marroquín.

Resumen:

Reporte de caso de perfluorocarbono líquido (PFCL) subretiniano en un paciente intervenido quirúrgicamente por desprendimiento de retina asociado a diálisis retiniana.

Metodología:

Revisión retrospectiva de expediente de paciente masculino de 20 años tratado en la clínica de Retina y Vítreo del Hospital Dr. Rodolfo Robles V.

Resultados:

Paciente masculino de 20 años, quien consulta por disminución de la agudeza visual progresiva en ojo izquierdo de cuatro años de evolución. Se evidencia desprendimiento de retina secundario a diálisis retiniana, proliferación vítreo-retiniana grado C2 con mácula off. Se realiza colocación de cerclaje más vitrectomía y aplicación de silicón. En el post-operatorio inmediato, se evidencia una lesión en la región macular a nivel de la fóvea. Esta lesión corresponde a la presencia de PFCL subretiniano, evidenciado por OCT macular. El paciente es re-intervenido quirúrgicamente, realizándose una retinotomía y drenaje del PFCL con una cánula de punta de silicón.

Conclusión:

El PFCL es una herramienta de gran ayuda para casos de desprendimientos de retina complicados para mejorar la adherencia retiniana, sin embargo su uso no se encuentra exento de complicaciones, las cuales deben ser tomadas en cuenta en la evaluación de los pacientes sometidos al mismo.

Palabras Clave:

líquido de perfluorocarbono, desprendimiento de retina, PFCL subretiniano.

Introducción:

El líquido de perfluorocarbono (conocido como PFCL por sus siglas en inglés) es un hidrocarburo fluorado sintético, que fue utilizado por primera vez en 1987 por Stanley Chang, MD.Previamente Clark Jr. y Gollan, en 1966, habían descubierto su uso potencial en el campo de la Medicina. Su introducción revolucionó el mundo de la cirugía vítreo-retiniana y desde ese momento la utilización de PFCL ha aumentado drásticamente el éxito quirúrgico en desprendimientos de retina complicados (proliferación vítreo-retiniana, desgarros gigantes, trauma, etc.). Además de permitir acortar el tiempo quirúrgico y disminuir la manipulación transoperatoria de los tejidos.

A pesar de las noblezas de este compuesto, existen reportes de toxicidad del mismo en tejidos oculares por la combinación de dañoquímicoy mecánico, siendo la retención subretiniana de PFCL la principal causa de ello.

A continuación reportamos el caso de un paciente intervenido quirúrgicamente por un desprendimiento de retina inferior secundario a una diálisis de retina; en el cual, durante su período postoperatorio, se evidenció la presencia de PFCL subretiniano.

Reporte de Caso

Paciente masculino de 20 años de edad quien consulta a la clínica de Retina y Vítreo del Hospital Dr. Rodolfo Robles V. por disminución de la agudeza visual progresiva en ojo izquierdo de cuatro años de evolución, sin antecedente de trauma. En el fondo de ojo se aprecia un desprendimiento de retina inferior, nasal y temporal, secundario a diálisis retiniana y proliferación vítreo-retiniana grado C2 con mácula off. Se programa para colocación de cerclaje más vitrectomía y aplicación de silicón.

En la evaluación post-operatoria inmediata se aprecia la retina aplicada 360° y se evidencia una lesión en la región macular a nivel de la fóvea, la cual es elevada y de bordes definidos (figura 1A). Por esto, se solicita un OCT macular (figura 1B) en el cual se observa una imagen hiporeflectiva, de densidad similar a la cavidad vítrea, circunscrita con adelgazamiento de las capas de la retina, correspondiente a la presencia de PFCL subretiniano. El paciente es re-intervenido quirúrgicamente, realizándose una retinotomía a dos discos de diámetro de la arcada temporal, drenando el PFCL con una cánula de punta de silicón.

Discusión

El PFCL presenta múltiples características que hacen su empleo atractivo y en muchas situaciones, necesario, que lo convierten en una herramienta que mejora la eficiencia y seguridad de procedimientos quirúrgicos en casos complicados de cirugía de retina. Este tipo de líquido es ópticamente claro y transparente con índice refractivo similar al agua. Dentro de sus propiedades físicas también se encuentran gravedad específica alta, gran cohesividad, baja viscosidad y tensión de superficie baja-moderada, permitiendo que se mantenga en una sola burbuja evitando la formación de pequeños glóbulos durante el acto quirúrgico 1,2,3,4,5.

Dentro de sus funciones en cirugía vítreo-retiniana se encuentran la recolocación y fijación de la retina desprendida por medio del desplazamiento anterior de líquido subretiniano y subcoroideo, mejorar la visualización de proliferación vítreo-retiniana para facilitar maniobras quirúrgicas posteriores, protección de la mácula de exposición a químicos con toxicidad potencial y asistencia en la remoción de cuerpos extraños 5.

A pesar de que el PFCL se considera seguro para uso intraoperatorio, existen reportes de toxicidad por su uso prolongado debido a los cambios significativos en la estructura retiniana, recomendándose el retiro completo del mismo al terminar el acto quirúrgico 1,2,3,8. Esta toxicidad se produce principalmente por su retención subretiniana 6.

La incidencia del riesgo PFCL subretiniano varía de 1-11% 6,7,9.Se asocia a retinotomías periféricas grandes (mayores a 120°) e inyecciones muy rápidas o forzadas que provocan la formación de pequeñas burbujas3,6. Garg et al 7 reportan en su estudio retrospectivo, mayor incidencia de PFCL subretiniano en pacientes operados con 23G versus aquellos operados con 20G.

Los autores mencionan que, posiblemente, el alto flujo de fluido dentro de las cánulas no valvuladas provoca disrupción de la superficie de tensión, formando pequeñas burbujas de PFCL que pueden migrar al espacio subretiniano.

Winter et al 10 proponen que una de las razones de presentar toxicidad se puede explicar en base a las propiedades físicas del PFCL. Al ser una sustancia no acuosa, el PFCL interfiere con el balance fisiológico electrolítico que mantiene la retina con su entorno. Devin et al 11 demostraron la capacidad del PFCL de infiltrar las distintas capas de la retina (desde la membrana limitante interna hasta la externa a través de los espacios que rodean las células de Müller) en conejos expuestos crónicamente; fue de esta forma que concluyeron que su uso debe ser restringido al momento perioperatorio y ser temporal.

Esta premisa se encuentra apoyada también en la evidencia presentada por Chang et al 12 en un estudio realizado en conejos y cerdos, en donde el PFCL provocó distorsión de los segmentos externos de los fotorreceptores, estrechamiento de la capa plexiforme externa y la acumulación preretiniana de macrófagos al permanecer por más de 1 mes, no así en los que el líquido permaneció por solo 48 horas.
La presencia de PFCL subretiniano se asocia a una disminución de la sensibilidad de la retina con la formación de escotomas que corresponden al tamaño de la burbuja, producto de lesiones a nivel del EPR y de los fotorreceptores. Su efecto mecánico es también una causa potencial de pérdida visual asociada a metamorfopsia 4,14.

El manejo del PFCL subretiniano dependerá de la ubicación del mismo. A nivel de la periferia se puede optar por tratamiento conservador (asegurándose que no existe migración de la burbuja hacia la fóvea) 1. A nivel de polo posterior debe ser extraído por la

D'Beauté
Sthetic Line Center

Siente el renacer de tu piel

Elegancia y Belleza
Un estilo de vida.

Depilaciones
Área de bikini
Cejas
Axilas
Piernas completas
Media pierna
Bigote

Faciales
Limpieza profunda
Tratamiento para Acné
Tratamiento Antimanchas
Tratamiento Rejuvenecedor
Tratamiento piel sensible

Medicina Estética
Botox,
Fillers

Uñas
Tratamiento para Uñas
Uñas Con Diseño
Uñas Acrílicas
(French, Nacaradas, Con Diseño, Transparentes)

Exfoliaciones
Manos
Piernas
Espalda
Rostro

Planchado de Cejas
Rizado de Pestañas

Hidrataciones
Manos
Pies
Cuerpo Completo

Micropigmentación Permanente
Cejas
Párpado
Superior
Párpado inferior
Labios

Masaje Con Aromaterapia
Relajantes
Bambuterapia
Maderoterapia
Piedras Termales
Reductoras
Vendas Frías

Edificio Clínicas de las Américas 10a. Calle 2-45 Zona 14 Nivel 11 Clínica 1103
Contacto: (502) 2367-5668 E-mail: dslinecenter@gmail.com

toxicidad antes mencionada. No existe un consenso en cuanto al momento ideal para la extracción del mismo; pero entre más temprano se realice, el pronóstico será más favorable.

Para la extracción del PFCL subretiniano, se puede realizar una retinotomía sobre la misma burbuja o desplazarla hacia una retinotomía en la retina periférica 3,15. Le Tien et al 16describen su técnica de extracción en un reporte de tres casos, en la cual se crea una pequeña retinotomía cerca a los vasos inferotemporales con una cánula flexible unida a una jeringa; luego se procede a inyectar lentamente solución salina balanceada (a una presión de 4 mmHg) produciendo un desprendimiento de retina seroso en dirección a la periferia media inferior. Se realiza intercambio de aire-líquido y se cierran las esclerotomías. Después de la cirugía, los pacientes deben mantener la cabeza en posición vertical desplazando así al PFCL subretiniano hacia la periferia inferior.

Conclusión:

El PFCL ha revolucionado el tratamiento de desprendimientos de retina complicados. Sin embargo, tiene posibles efectos tóxicos en los tejidos oculares, especialmente con su retención subretiniana. En el área macular esta toxicidad causará efectos devastadores a largo plazo en la agudeza visual por lo que es vital su identificación para dar tratamiento oportuno y así mitigar estos efectosindeseados.

Referencias Bibliográficas

1. Alezzandrini, Arturo; Arévalo, Fernando; Berrocal, María Hortensia; Rodríguez, Francisco; Wu, Lihteh. Cirugía Vitreoretinal Mínimamente Invasiva. Panamá: Jaypee-Highlights Medical Publishers, Inc., 2014: 361-367.

2. Arévalo, Fernando; Graue-Wiechers, Federico; Quiroz-Mercado, Hugo; Rodríguez, Francisco; Wu, Lihteh. Retina Quirúrgica - Temas Selectos. Venezuela: Almoca, 2011: 277-289

3. Ryan, Stephen. Retina. 5th Ed. China: El Sevier Saunders, 2013:1746-1754

4. Georgalas I, Ladas I, Tservakis I, Taliantzis S, Gotzaridis E, Papaconstantinou D, Koutsandrea C. Perfluorocarbon Liquids in Vitreoretinal Surgery: A review of applications and toxicity. Cutan OculToxicol, 2011:30(4);251-262

5. Yu Q, Liu K, Su L, Xia X, Xu X. Perfluorocarbon Liquid Its Application in Vitreoretinal Surgery and Related Ocular Inflammation. BioMed Research International. 2014;2014:250323

6. Garcia-Valenzuela E, Ito Y, Abrams G. RiskFactorsforRetention of Subretinal PerfluorocarbonLiquid in Vitreoretinal Surgery. Retina 2004;24:746-752

7. Garg S, Theventhiran A. Retained Subretinal Perfluorocarbon Liquid in Microinsicion 23-gauge versus traditional 20-gauge Vitrectomy for Retinal Detachment Repair. Retina 2012;32:2127-2132

8. Malchiodi-Albedi F, Morgillo A, Formisano G, Paradisi S, Perilli R, Scalzo G, Scorcia G, Caiazza S. Biocompatibility assessment of Silicone Oil and Perfluorocarbon Liquids used in retinal reattachment surgery in rat retinal cultures. J Biomed Mater Res 2002;60:548-555

9. Elsing S, Fekrat S, Green R, Chang S, Wajer S, Haller J. Clinicopathological findings in Eyes with Retained Perfluoro-n-octane Liquid. Ophthalmology 2001;108:45-48

10. Winter M, Eberhardt W, Scholz C, Reichenbach A. Failure of potassium siphoning by Muller cells: A new hypothesis of perfluorocarbon liquid-induced retinopathy. Invest Ophthalmol Vis Sci 2000;41(1):256–261

11. Devin F, Jourdan T, Saracco JB, Lucciani A. Experimental tolerance to perfluorodecalin used in prolonged intraocular tamponade. Ophthalmologica 1995;209:306–314

12. Chang S, Sparrow JR, Iwamoto T, Gershbein A, Ross R, Ortiz R. Experimental studies of tolerance to intravitrealperfluoro-noctane liquid. Retina1991;11:367–374

13. Tewari A, Eliott D, Singh C, Garcia-Valenzuela E, Ito Y, Abrams G.Changes in RetinalSensitivityfromretained Subretinal PerfluorocarbonLiquid. Retina 2009;29;248-250

14. Inoue M, Iriyama A, Kadonosono K, Tamaki Y, Yanagi Y. Effects of Perfluorocarbon Liquids and Silicone Oil on Human Retinal Pigment Epithelial Cells and Retinal Ganglion Cells. Retina 2009;29:677-681

15. Shulman M, Sepah Y, Chang S, Abrams G, Do D, Nguyen Q. Management of Retained Subretinal Perfluorocarbon Liquid. Ophthalmic Surg Lasers Imaging Retina 2013;44:577-583

16. Le Tien V, Pierre-Kahn V, Azan F, Renard G, Chauvaud D. Displacement of Retained SubfovealPerfluorocarbon Liquid after Vitreoretinal Surgery. Arch Ophthalmol 2008;126(1):98-101

Figura 1A. Fotografía de fondo de ojo izquierdo donde se evidencia una lesión definida en la regiónmacular postoperatoriamente. 1B OCT macular del mismo ojo con presencia de una imagen hiporeflectiva subretiniana correspondiente al PFCL. (Fotos cortesía de la Clínica de Diagnóstico - Hospital Dr. Rodolfo Robles V.)

Autor Correspondiente:

Dirección: Diagonal 21 19-19 zona 11. Guatemala, Guatemala

Teléfono: 2382-1700

Correo electrónico: noraolivacastillo@hotmail.com

Tipos de errores refractivos en pacientes menores de 13 años de edad en Guatemala.

Aceituno, S.Barnoya, J. Asturias, AL.
Unidad Nacional de Oftalmología. Universidad de San Carlos de Guatemala

RESUMEN

OBJETIVO:
Identificar el error refractivo más prevalente en los pacientes guatemaltecos menores de 13 años de edad y estimar las diferencias por grupo étnico *.

MATERIAL Y MÉTODO:
Se estudiaron 204 ojos en 102 pacientes menores de 13 años.La etnia de los participantes se fijó en base a la autodefinición familiar. Se estableció el error refractivo a través de retinoscopía bajo cicloplegia. Los datos fueron analizados a través de estadística descriptiva: frecuencias y porcentajes.

RESULTADOS:
El promedio de edad fue de 9 años con una desviación estándar de 2.33 años. El 50% de los participantes pertenecían a una etnia indígena, el resto eran ladinos. De la población total, 29.9% padece miopía, 43.63% de hipermetropía y 79.9% de astigmatismo. De los pacientes ladinos, 17.65% padecían miopía, 37.25% hipermetropía y 93.14% astigmatismo. De los pacientes de etnias indígenas, 42.16% padecían miopía, 50% hipermetropía y 66.67% astigmatismo.

CONCLUSIONES:
El astigmatismo es el error refractivo más frecuentemente detectado. Tanto la miopía como la hipermetropía fueron más prevalentes en los participantes de etnias indígenas y el astigmatismo en los pacientes de etnia ladina. El error refractivo puede ser diagnosticado, cuantificado y corregido en forma fácil y temprana. Sugerimos que al refractar a pacientes de etnia ladina se haga énfasis en buscar cilindro y en pacientes de etnias indígenas, determinar esfera.

PALABRAS CLAVE: ***error refractivo, niños, indígena, ladino***

INTRODUCCIÓN

Los defectos de refracción, o ametropías, son todas aquellas condiciones en las que, por mal funcionamiento óptico, los rayos de luz provenientes de un objeto, entran de forma distorsionada en el ojo y por lo tanto no se logra obtener una imagen nítida en la retina 1. Son problemas clínicos frecuentes que afectan a adultos y niños.

La interacción entre el poder de la córnea, poder del cristalino, profundidad de la cámara anterior y longitud axial, determinan el error refractivo de los individuos. En promedio, los bebés nacen con +3.0 dioptrías (D) de hipermetropía. En los primeros años de vida, la hipermetropía puede aumentar levemente, pero declina en un promedio de +/- 1.0 D de hipermetropía al año de edad, debido a cambios en los poderes de la córnea y cristalino. El poder de la córnea disminuye 0.1-0.2 D y el cristalino aproximadamente 1.8 D entre las edades de 3-14 años. Desde

*[1]*NOTA de la Editora: En Guatemala existen 23 Etnias de origen Maya, además de las Etnias Garífuna y Ladina. Para fines de este estudio, se entenderá como "etnia indígena", a la generalización imperfecta establecida en el interrogatorio que se le hizo al adulto que acompañaba al paciente incluido (niño o niña), que puede significar una de cualquiera de esas 23 etnias mayas del país y que se diferencia de las Etnias Garífuna y Ladina. La identificación como tal o cual es de autodefinición y en este estudio fue proporcionada por el adulto que acompañó al niño o niña incluidos.*

tvst

DOI: 10.1167/tvst.2.7.2

Article

Terpinen-4-ol is the Most Active Ingredient of Tea Tree Oil to Kill *Demodex* Mites

Sean Tighe[1], Ying-Ying Gao[1,2], and Scheffer C. G. Tseng[1]

[1] TissueTech, Inc. and Ocular Surface Center, Miami, FL
[2] Department of Ophthalmology, the Second Affiliated Hospital, Fujian Medical University, Quanzhou, Fujian, China

Correspondence: Scheffer C. G. Tseng, MD, PhD, Ocular Surface Center, 7000 SW 97th Avenue, Suite 213, Miami, FL 33173, USA. e-mail: stseng@ocularsurface.com

Received: 24 July 2013
Accepted: 27 September 2013
Published: 13 November 2013

Keywords: terpinen-4-ol; tea tree oil; demodex; acaricide; ocular drug delivery

Citation: Tighe S, Gao Y-Y, Tseng SCG. Terpinen-4-ol is the most active ingredient of tea tree oil to kill *Demodex* mites. Trans Vis Sci Tech. 2013;2(7):2, http://tvstjournal.org/doi/full/10.1167/tvst.2.7.2, doi: 10.1167/tvst.2.7.2

Purpose: To determine the active ingredient in tea tree oil (TTO) responsible for its reported killing effect on *Demodex* mites, the most common ectoparasite found in the human skin extending to the eye.

Methods: Using a reported in vitro killing assay to measure the survival time of adult *Demodex folliculorum* up to 150 minutes, we have screened serial concentrations of 13 of the 15 known ingredients of TTO (ISO4730:2004) that were soluble in mineral oil and examined their synergistic relationships in killing mites. The most potent ingredient was then tested for its efficacy in killing *Demodex* in vivo.

Results: All ingredients exhibited a dose-dependent killing effect. Besides Terpinen-4-ol, the order of relative potency did not correlate with the order of relative abundance in TTO for the remaining 12 ingredients. Terpinen-4-ol was the most potent ingredient followed by α-Terpineol, 1,8-Cineole and Sabinene. Terpinen-4-ol, the most abundant ingredient in TTO, was more potent than TTO at equivalent concentrations and its killing effect was even observable at a mere concentration of 1%. Terpinen-4-ol exhibited a significant synergistic effect with Terpinolene, but an antagonistic effect with α-Terpineol in killing mites (both $P < 0.05$). In vivo, Terpinen-4-ol was shown to eradicate mites.

Conclusions: The above finding suggests that deployment of Terpinen-4ol alone should enhance its potency in killing Demodex mites by reducing the adverse and antagonistic effects from other ingredients in TTO.

Translational Relevance: Terpinen-4-ol can be adopted in future formulations of acaricides to treat a number of ocular and cutaneous diseases caused by demodicosis.

translational vision science & technology

Table 1. Chromatographic Profile of Tea Tree Oil (From ISO 4730:2004)

Order of Abundance	Components	Maximum %	Minimum %
1	Terpinen-4-ol	48	30
2	γ-Terpinene	28	10
3	1,8-Cineole	15	Trace
4	α-Terpinene	13	5
5	α-Terpineol	8	1.5
6	ρ-Cymene	8	0.5
7	α-Pinene	6	1
8	Terpinolene	5	1.5
9	Sabinene	3.5	Trace
10	δ-Cadinene	3	Trace
11	Ledene (syn. viridiflorene)	3	Trace
12	Aromadendrene	3	Trace
13	Limonene	1.5	0.5
14	Globulol	1	Trace
15	Viridiflorol	1	Trace

The ISO 4730:2004 describes the concentration ranges of all 15 major ingredients, which are listed in the order of their relative abundance.

Table 2. Survival Time of Adult *Demodex Folliculorum* When Exposed to TTO or Its Main Ingredients

		Survival Time (mean ± SD, min)						
		Concentration of Component						
Order of Potency	Component Name	100%	50%	25%	10%	5%	2.5%	1%
	Tea tree oil*	3.7 ± 0.8	14.8 ± 9.5	34.7 ± 4.3	>150		ND	
1	Terpinen-4-ol	3.6 ± 1.1	4.5 ± 1.0	8.3 ± 3.1	12.3 ± 8.8	32.1 ± 6.6	55.5 ± 10.2	87.6 ± 13.5
2	α-Terpineol	3.8 ± 0.8	12.5 ± 2.9	22.8 ± 3.9	43.4 ± 4.3	105.8 ± 9.7	ND	
3	1,8-Cineole	13.5 ± 2.0	18.8 ± 4.1	23.5 ± 3.9 ($N = 5$)	44.4 ± 7.2	>150	ND	
4	Sabinene	ND	18.8 ± 1.3	38 ± 5.3	47.3 ± 10.5	52.5 ± 10.4	81 ± 19	>150
5	Limonene	13.2 ± 2.3	22.8 ± 1.3 ($N = 5$)	55.2 ± 9.9 ($N = 5$)	>150		ND	
6	Terpinolene	4.8 ± 1.7	31.0 ± 8.9	63.2 ± 16.3	>150		ND	
7	α-Terpinene	13.6 ± 4.4	21.0 ± 2.2	61.6 ± 11.6 ($N = 5$)	>150		ND	
8	Viridiflorol	ND	35.3 ± 15.9	>150		ND		
9	γ-Terpinene	8.3 ± 6.2	75.9 ± 29.8	>150		ND		
10	ρ-Cymene	43.9 ± 25.2	94 ± 7.4	>150		ND		
11	Ledene	38.7 ± 12.8	>150			ND		
12	Aromadendrene	60.3 ± 28.5	>150			ND		
13	α-Pinene	78.1 ± 23.9	>150			ND		
	δ-Cadinene				ND			
	Globulol				ND			

ND, not determined because the ingredient had a survival time greater than 150 minutes, was not commercially available (δ-Cadinene and Globulol), or could not dissolve in mineral oil at that concentration (Sabinene and Viridiflorol).

The order of 13 ingredients tested above is based on their relative effectiveness.

$N = 6$ unless otherwise stated.

* Values for TTO are taken from Gao et al. 2005.[34]

el nacimiento hasta los 6 años, la longitud axial del ojo crece aproximadamente 5mm, sin embargo se evita la miopización debido a la pérdida compensatoria de 4D del poder corneal y 2D de poder del cristalino, lo cual mantiene a la mayoría de los ojos cercanos a la emetropía2.

No es posible prevenir la aparición o progresión de los errores refractivos. Son las consecuencias de estos lo que se desea evitar. La detección temprana de esta patología puede mejorar la calidad de vida de los niños y al mismo tiempo se evita una causa prevenible de ceguera en la población pediátrica.

En Guatemala aún no existen estadísticas sobre los defectos refractivos más frecuentes en poblaciones menores de 13 años, según su etnicidad. Además, se desconoce si la prevalencia de defectos refractivos es mayor en una etnia que en otra. El objetivo del presente trabajo es identificar los errores refractivos en pacientes guatemaltecos menores de 13 años de edad según su etnia.

MATERIAL Y MÉTODO

Se incluyó a todo paciente menor de 13 años que asistió a la consulta externa de la Unidad Nacional de Oftalmología (UNO) durante los meses de julio a septiembre del año 2015 o que fueron evaluados por el programa de Visión de Escolar Saludable (VES) en ese mismo período, con algún defecto de refracción. VES es un programa de la UNO que tiene como objetivo la detección temprana y corrección de defectos visuales en la población escolar de pre-primaria y primariade las escuelas públicas en los departamentos de Sololá y El Quiché. Se tomó en cuenta como definición antropológica de etnia, al sentido de pertenencia que cada persona tiene con respecto a un grupo determinado y se excluyó la caracterización de los pacientes según su vestimenta, procedencia o apellido. La etnia se determinó entonces, en base a la autodefinición familiar que comunicaba la madre, padre o encargado del paciente; al responder la pregunta: "¿se considera usted ladino o indígena?", la cual realizaba el médico al final de la evaluación.

Para evaluar la refracción de cada paciente, se le dilataron las pupila utilizando tropicamida 0.8% con fenilefrina 2.5% para los pacientes menores de 3 años de edad y tropicamida 0.8% con fenilefrina 5% para los pacientes mayores,1 gota en cada ojo cada 5 minutos, por tres dosis. A los 30 minutos de haber aplicado la última gota, se realizó retinoscopía. Seregistróelerror refractivo en equivalente esférico y el poder del cilindro. Los datos se ordenaron en tablas de Excel y se analizaron con estadística descriptiva. Se calculó la media (desviación estándar, DS) y se utilizó Chi2

RESULTADOS

Se evaluaron 102 niños guatemaltecos (51 ladinos y 51 indígenas; 204 ojos). La mayoría mayores de 7 años ***(Tabla 1).***

[2] *Ver nota editorial al inicio del presente artículo.*

TABLA 1.

FRECUENCIAS DE EDAD EN NIÑOS Y NIÑAS LADINOS E INDÍGENAS

Etnia	< 6 años n(%)	7-12 años n(%)	TOTAL n(%)
Ladinos	8 (7.8)	43 (42.2)	51 (50)
Indígenas	5 (4.9)	46 (45.1)	51 (50)
TOTAL	13 (12.7)	89 (87.3)	102 (100)

El promedio de edad fue de 9 años (DS+/- 2.33).

Respecto a los errores refractivos, el astigmatismo es la condición más frecuentemente encontrada en la población de este estudio (79.9%).Los pacientes de etnia ladina presentan mayor frecuencia de astigmatismo (93.14%) y los pacientes indígenas también, pero en ellos son más comunes la hipermetropía (50%) y miopía (42.16%) que en la etnia ladina. ***(Tabla 2).***

TABLA 2.

ERROR REFRACTIVO VRS ETNIA

Error Refractivo	Indígenan(%)	Ladino n(%)	TOTAL n(%)	p <0.001
Miopía	43 (42.16)	18 (17.65	61 (29.90)	
Hipermetropía	51 (50.0)	38 (37.25)	89 (43.63)	
Astigmatismo	68 (66.67)	95 (93.14	163 (79.90	

DISCUSIÓN

El error refractivo más prevalente dentro de este estudio fue el astigmatismo (79.9%). predominando tanto en el grupo ladino como en el grupo indígena. Resultados similares fueron reportados por Chinchilla Putzeys y colaboradores en donde se evaluó el defecto refractivo en 180 niños comprendidos entre cuarto a sexto primaria de una escuela pública en San Juan Sacatepéquez en donde se reportó el astigmatismo como el error refractivo más frecuente (78.4%)22. De igual manera, en un estudio realizado en escuelas públicas en la cabecera departamental de Quetzaltenango en base a 346 alumnos se encontró que el astigmatismo fue el error refractivo más común (51.6%). 19,21

De igual manera, los resultados de este estudio revelan una mayor prevalencia de miopía e hipermetropía en pacientes de etnia indígena en comparación a los de etnia ladina (miopía 42.16% e hipermetropía 50% en in-

dígenas versus miopía 17.65% e hipermetropía 32.25% en ladinos). Los pacientes de etnia ladina presentaron una mayor prevalencia de astigmatismo al ser comparados con la etnia indígena. En el estudio realizado en San Juan Sacatepéquez se encontró la miopía como el segundo defecto de refracción más frecuente con una prevalencia del 14.71%, y en Quetzaltenango reportan 43.7% de miopía y luego la hipermetropía (4.7%) 19,21 En Guatemala no existen estadísticas previas a este estudio que permitan comparar la prevalencia de errores refractivos entre poblaciones indígenas y ladinas en menores de 13 años de edad. Sin embargo en Latinoamérica existen estudios con resultados distintos. En Chile se encontró una prevalencia de miopía de 3.4% de la población menor de 5 años y de 22.7% de hipermetropía3.En México se encontró una prevalencia de miopía del 33% en pacientes con edad promedio de 10.2 años4. En Colombia se encontró que el defecto refractivo más prevalente en niños de 5 a 14 años fue hipermetropía (59.2%) en el año 20005, pero en el 2011 el defecto refractivo más prevalente en niños de 4 a 9 años fue el astigmatismo (15,1%)6.En Perú se encontró una prevalencia de errores refractivos de 7.2%, el error refractivo más frecuente era el astigmatismo lo que coincide con los datos obtenidos en el presente estudio7.

La hipermetropía fue el principal error de refracción en la población indígena, sin embargo no se encontró una diferencia significativa entre ambos grupos. Se sabe que la hipermetropía puede ser fisiológica cuando esta es menor de 3.0 dioptrías en infantes y que tiende a disminuir con el tiempo durante los primeros años de vida; esto podría explicar en un pequeño porcentaje, la prevalencia elevada encontrada, sobre todo por tratarse de un estudio en población pediátrica.

Estudios han demostrado que la miopización tiene una base genética8,9,10,11, lo cual podría explicar en gran parte la prevalencia aumentada de miopía en los pacientes de etnia indígena en comparación con la ladina. Sin embargo, según el estudio "Defectos refractivos en la infancia" por Grabowska et al., hasta en un tercio de los casos de miopía, son resultantes de factores ambientales12.

Los hábitos de lectura y otras tareas de cerca no parecen aumentar el riesgo de desarrollar miopía en niños por debajo de los 6 años; sin embargo, parecen aumentar el riesgo en los niños mayores. El estudio SCORM (Singapore Cohort Study of the Risk Factors for Myopia), que valoró niños de entre 7 y 9 años de edad, concluyó que los niños que leían más de dos libros a la semana tenían más probabilidad de desarrollar miopía superior a 3,0 D. En otro estudio realizado en la población infantil de Singapur y Sidney, se demostró una correlación entre la disminución de las actividades exteriores y el riesgo de desarrollar miopía13. Es necesario recordar que los datos de la mayoría de pacientes de etnia indígena de este estudio, aunque pertenecían al área rural (Sololá y Quiché), fueron recolectados en centros educativos apoyados por el programa VES. Podría inferirse entonces, que las actividades a corta distancia realizadas por estos pacientes exceden en tiempo y cantidad a los pacientes que no asisten a programas educativos. Sin embargo, la mayoría de pacientes de etnia ladina que asisten a la UNO, también asisten a escuelas y no presentan tanta prevalencia de miopía como los pacientes indígenas. Por lo que el componente genético podría explicar esta diferencia.

A pesar del esfuerzo realizado para encontrar la causa exacta del astigmatismo, aún se desconoce. Una posible explicación a la etiología es la herencia genética. Esto podría explicar al menos en parte, la aumentada prevalencia de astigmatismo14 de los pacientes ladinos en comparación a los pacientes de etnia indígena en nuestro estudio. En el estudio CLEERE, la prevalencia del astigmatismo difería según el grupo étnico (20% afroamericanos, 33,6% asiáticos,36,9% latinoamericanos y 26,4% en niños caucásicos) 15.

Entre las fortalezas de este estudio cabe mencionar que es el primero en estudiar los tipos de errores refractivos en niños guatemaltecos tomando en cuenta el grupo étnico al que pertenecen; además, para la evaluación de los participantes se contó con personal calificado y se estudiaron pacientes de un centro de referencia nacional (UNO). Sin embargo, el estudio se realizó en base a una muestra por conveniencia, se determinó la etnia de los pacientes en base a su autodefinición, únicamente se estudiaron pacientes con defecto refractivo y no se tomaron en cuenta pacientes tratados por servicios privados.

CONCLUSIONES • • •

1. El astigmatismo es el error refractivo más frecuentemente detectado en el grupo de pacientes de este estudio.

2. El astigmatismo es más prevalente en los pacientes de etnia ladina y tanto la miopía como la hipermetropía son más prevalente en pacientes de etnia indígena.

RECOMENDACIONES

1. Realizar estudios tomando en cuenta niños y niñas sin errores refractivos, para encontrar prevalencia e incidencia.

2. Tomar en cuenta otros factores de riesgo que puedan intervenir en la aparición de errores refractivos en la población pediátrica guatemalteca.

3. Es conocido que los errores refractivos son la causa más importante de discapacidad visual en el mundo16. Existen estudios que reportan que el estrabismo y errores refractivos significativos fueron los factores de riesgo para la ambliopía. El error refractivo puede ser diagnosticado, cuantificado y corregido en forma fácil y temprana17. La corrección refractiva a tiempo permite el desarrollo normal de la agudeza visual y el óptimo desarrollo psicomotor del niño, mejorando en ellos el rendimiento escolar y en su vida adulta.

REFERENCIAS BIBLIOGRÁFICAS

1. Pérez, I. (2004). Optometría. Septiembre 19, 2016, de Escuela Universitaria de Optometría, Madrid, España Sitio web: http://pendientedemigracion.ucm.es/info/clinopto/Tiposdedefectosrefractivos.htm

2. American Academy of Ophthalmology. (2012). Growth and Development of The Eye. En Pediatric Ophthalmologyand Strabismus(pp.165-170). Estados Unidos: Lifelong Education for Ophthalmologist.

3. Maul, E. et al. (2000, Abril). Myopia Prevalence Among Schoolage Children in a Suburban Population. American Journal of Ophthalmology, 129, pp.445-454. Septiembre 18, 2016, De http://www.ajo.com/article/S0002-9394(99)00454-7/fulltext Base de datos.

4. Rodríguez, G. & Sotelo, H. (2009, septiembre). Revista Médica del Instituto Mexicano de Seguridad Social, 47, pp. 39-44. Septiembre 18, 2016, De https://www.ncbi.nlm.nih.gov/pubmed/19624963 Base de datos.

5. Hernández, C. et al. (2003, septiembre). Estudio de prevalencia en salud visual en una población escolar de Bogotá, Colombia, 2000. American Journal of Ophthalmology, 1, pp.11-23. Septiembre 16, 2016, De http://revistas.lasalle.edu.co/index.php/sv/article/view/1941/1807 Base de datos.

6. Solano, A.et al. (2011). Defectos Refractivos en una Población Infantil Escolarizada en Bogotá DC. Repertorio de Medicina y Cirugía, 20, 225-232.

7. Cerrate A., et al. (2013). Errores refractivos en niños de 6 a 11 años en las regiones priorizadas del Perú, Agosto 2011 a Octubre 2013. Febrero 5, 2016, de Agencia Internacional para la Prevención de Ceguera Sitio web:https://vision2020la.wordpress.com/2014/01/09/errores-refractivos-en-ninos-de-6-a-11-anos-en-las-regiones-priorizadas-del-peru-agosto-2011-a-octubre-2013/

8. Wojciechowski R. (2011, Abril). Nature and Nurture: the complex genetics of myopia and refractive error. Author Manuscript, 79, pp. 301-320. Febrero 6, 2016, De https://www.ncbi.nlm.nih.gov/pmc/articles/PMC3058260/ Base de datos.

9. Stambolian D. (2014, Agosto 18). Genetic Susceptibility and Mechanisms for Refractive Error. Author Manuscript, 84, pp 102-108. Febrero 7, 2016, De https://www.ncbi.nlm.nih.gov/pmc/articles/PMC4136757/ Base de datos.

10. YoungT., et al. (2007, Enero). Complex Trait Genetics of Refractive Error. Archives of Ophthalmology, 125, pp.38-48. Febrero 10, 2016, De http://jamanetwork.com/journals/jamaophthalmology/fullarticle/419014 Base de datos.

11. GuggenheimJ., et al. (2015, Mayo). Assumption-free estimation of the genetic contribution to refractive error across childhood. Molecular Vision, 21, pp.621–632. Febrero 13, 2016, De https://www.ncbi.nlm.nih.gov/pmc/articles/PMC4445077/ Base de datos.

12. Grabowsak A., Noval S., Villafranca H., Granados M., Fernández M. & Peralta J. (2011). Defectos refractivos en la infancia. Febrero, 09 2016, de Hospital Universitario La Paz Sitio web: http://www.oftalmo.com/studium/studium2011/stud11-1/11a-02.htm

13. Saw S., et al. (2005). Incidence and Progression of Myopia in Singaporean School Children. Investigative Ophthalmology & Visual Science, 46, pp.51-57.

14. Dirani, M., et al. (2008, Abril). Dominant genetic effects on corneal astigmatism: the genes in myopia (GEM) twin study. Investigative Ophthalmology & Visual Science, 49, pp.1339-1344. Septiembre 15, 2016, De http://iovs.arvojournals.org/article.aspx?articleid=2184356 Base de datos.

15. Jones, L., et al. (2010, Enero). Early Childhood Refractive Error and Parental History of Myopia as Predictors of Myopia. Investigative Ophthalmology & Visual Science, 51, pp.115–121. Marzo 10, 2016, De https://www.ncbi.nlm.nih.gov/pmc/articles/PMC2869059/ Base de datos.

16. Organización Mundial de la Salud. (Agosto 2014). Ceguera y discapacidad visual. Nota descriptiva, 282, pp. 1-5. 2016, Febrero 10, De http://www.who.int/mediacentre/factsheets/fs282/es/# Base de datos.

17. Arriola, A. (2013). Caracterización Epidemiológica en pacientes menores de 12 años con ambliopía en base a edad, sexo, agudeza visual y error refractivo. Guatemala: Universidad de San Carlos de Guatemala.

18. Rosello A. et al. (2011). Defectos Refractivos Más Frecuentes que Causan Baja Visión. Revista Cubana de Oftalmología, 24, pp.1-5.

19. Sum, E. (2001). Prevalencia de Errores Refractivos en la Visión de los Niños de 4to a 6to Grado de Primaria de las Escuelas Públicas de la Cabecera Departamental de Quetzaltenango, en los Meses de Julio y Agosto de 2001. Guatemala: Universidad de San Carlos de Guatemala.

20. Torres, E. (2005). La Diversidad Etnocultural y Clasista en Guatemala. Revista Latinoamericana de Desarrollo Humano, PNUD, pp.1-9.

21. Chinchilla Putzeys, C., et al. Errores refractivos en alumnos de cuarto a sexto primaria de la escuela San Juan Sacatepéquez. En Revista Oftálmica de la Asociación Guatemalteca de Oftalmología, 5ta edición. Feb 2014

Ana Lucía Asturias tel 58195547 asturiaslucia@gmail.com

Donar
las córneas
de tu familiar
es un acto de amor.

Diseño cortesía de: Crescere Comunicación



Devuelve la vista a alguien más

Llama ahora al 2251-7729

"Que la luz de tus ojos siga brillando, aún después de tu vida"

Bancórneas

Banco de Córneas de Guatemala

Publicación cortesía de AGO

info@bancorneas.com

/bancorneas

SAVAL

LABORATORIO SAVAL

CALIDAD SAVAL

INVIMA
National Institute of Drug and Food Surveillance

International Society for Pharmaceutical Engineering
ISPE

CERTIFICACION GMP DE CALIDAD
Good Manufacturing Practices

ISO 14644
Áreas Estériles

www.savalcorp.com